INNOSOC казус

(избран за Загреб 2016; разширена версия)

Заглавие на казуса:

Разпознаване на образци на злокачествени обекти в медицински изображения

Ключови думи: медицинско изображение; разпознаване на шаблон; обработка на изображение; колоректален тумор; ендоскопия; кръвоносни съдове; теснолентови изображения

H2020 предизвикателство, разгледано от казуса: Здраве, демографски промени и благополучие

Въведение в казуса

Откриването на злокачествени заболявания, особено на рака, е скъпа и сложна задача. Най-често само биопсия може да определи дали туморът е раков, което причинява неудобството на пациента и риска от операцията, както и допълнителните разходи в медицинската система. При много тумори неинвазивно направеното изображение може да предостави информация за естеството на формулата или най-малкото указание дали да се направи биопсия, незабавно да се премахне тумора или да се остави, тъй като отстраняването представлява ненужен риск в случай на не-мъжествена формула.

Медицинският персонал е обучен да идентифицира злокачествени тумори в областта на специализацията, но автоматичното обработване на изображението може да помогне за тяхното решение, освен това в някои случаи, подобно на раковите заболявания на кожата, би могло да добави и инструмент в ръцете на неспециализираните лица. Неинвазивните медицински изображения [1] [2] съдържат както техники за видима светлина (като ендоскопи и микроскопи), така и изображения на базата на по-високо и по-нискочестотно електромагнитно поле (като изображения на рентгенови и ултразвукови отражения). В случай на тумори много признаци могат да бъдат от вариацията на структурата на кръвоносните съдове около формулата [4-6] до модела и цвета на повърхността на самия полип [7-10].

Петима студенти от INNOSOC, ръководени от двама преподаватели на INNOSOC, ще си сътрудничат, за да отговорят как могат да се използват ИКТ при откриването на рак на базата на изображения. Тези дейности ще бъдат проведени като част от смесената мобилност в рамките на ERASMUS + и ще бъдат завършени по време на семинара INNOSOC Загреб 2016 в края на април 2016 г.

University of Zagreb Faculty of Electrical Engineering and Computing
Unska 3, HR-10000 Zagreb, Croatia
e-mail: innosoc@fer.hr; web: http://sociallab.education/innosoc

Как този казус е свързан с избраното предизвикателство за H2020?

Обработката на медицинските изображения е един от положителните странични ефекти на бързото разпространение на ИКТ във всички области на обществото. Например, тя може да намали натоварването на медицинския персонал и да им помогне да решат проблемни въпроси или да привлекат вниманието към по-малки подробности, където могат да възникнат проблеми. Откриването на рак продължава да се извършва от хора, но това ще продължи, но визуалната помощ може да увеличи ефективността и предварителната проверка все още може да бъде извършена от по-малко квалифициран персонал и интелигентни компютърни програми вместо напълно обучени медицински специалисти.

Целта на това изследване е да се обобщят използваните технологии при откриването на ракови образ на базата на изображения за някои видове рак и да се сравни приложимостта на техниките към различните случаи. Необходимо е също така да се определи дали могат да се използват нови методи за обработка на изображения. В повечето случаи решението за формулата е взето с ясен, да или не, но могат да се приложат и много меки решения за вземане на решения, завършени с алгоритъм за учене, поради което е необходимо да се направят и приложените алгоритми за обучение и тяхната ефективност , Следователно, това конкретно проучване разглежда конкретно предизвикателството "Здраве, демографски промени и благосъстояние" H2020.

Как този случай е свързан с проекта INNOSOC?

Този казус е тясно свързано с иновациите, междукултурните отношения и ИКТ.

На първо място, иновационният аспект възниква от сравняването на множество видове методи за обработка на изображения, използвани за различни цели, които могат да доведат до общ метод или метод, прилаган за един вид проблем, който да бъде приложим при други проблеми.

Второ, въпреки че медицинската обработка на изображения е международен проблем, придобиването на образи има различни аспекти в различните култури. Освен това тълкуването и предаването на резултатите има и различни културни аспекти.

Трето, медицинските изображения се обработват от ИТ устройства и тяхното предаване има множество ИКТ задачи от кодиране, компресиране до видеоконференции за резултатите.

Въпроси, които се нуждаят от отговори по време на разработването на случая

- Какви са методите за получаване на изображения, използвани при класификацията на туморите?

University of Zagreb Faculty of Electrical Engineering and Computing
Unska 3, HR-10000 Zagreb, Croatia
e-mail: innosoc@fer.hr; web: http://sociallab.education/innosoc

- Има ли специално разработени техники за изобразяване на някои аспекти на откриването на тумори (например за разпознаване на повърхности и интерфейси на тумори или за повишаване видимостта на кръвоносните съдове)?
- Какви са най-смъртоносните видове рак в Европа и на други континенти?
- Какъв е обичайният метод за диагностика на най-смъртоносните тумори?
- Какъв тип методи за обработка на изображения се използват при откриване или класифициране на най-опасните видове тумори?
- Какъв тип меки или ясни техники за вземане на решение се използват при класификацията на туморите? Какви видове еволюционни или учебни алгоритми се прилагат?

Литература

[1] JT Bushberg, JM Boone, The essential physics of medical imaging, (Wolters Kluwer, Philadelphia 2012).
[2] J Beutel, HL Kundel, RL Van Metter, Handbook of Medical Imaging, (2000, Society of Photo-Optical Instrumentation Engineers)
[3] J. J. W. Tischendorf, H. E. Wasmuth, A. Koch, H. Hecker, C. Trautwein, and R. Winograd, "Value of magnifying chromoendoscopy and narrow band imaging (NBI) in classifying colorectal polyps: a prospective controlled study", Endoscopy, Volume 39, Thieme, Stuttgart-New York, 2007, pp. 1092-1096.
[4] Robert Folberg, Volker Rummelt, Rita Parys-Van Ginderdeuren, Taekyu Hwang, Robert F. Woolson, Jacob Pe'er, Lynn M. Gruman, The Prognostic Value of Tumor Blood Vessel Morphology in Primary Uveal Melanoma, Ophthalmology, Vol. 100, pp 1389–1398 (1993)
[5] Rakesh K. Jain, Determinants of Tumor Blood Flow: A Review, Cancer Res, Vol 48; p. 2641, (1988)
[6] K. Søreide, B.S. Nedrebø, A. Reite et al., „Endoscopy Morphology, Morphometry and Molecular Markers: Predicting Cancer Risk in Colorectal Adenoma", Expert Rev. Mol. Diagn, vol. 9, pp. 125-137, 2009.
[7] S. Kudo, S. Hirota, T. Nakajima, et al., "Colorectal tumours and pit pattern". J Clin Pathol, vol. 47, pp.880-885, 1994.
[8] S. Kudo, S. Tamura, T. Nakajima, et al. Diagnosis of colorectal tumorous lesions by magnifying endoscopy. Gastrointest Endosc, vol. 44, pp. 8-14, 1996.
[9] S. Kudo, C.A. Rubio, C.R., Teixeira, et al. Pit pattern in colorectal neoplasia: endoscopic magnifying view. Endoscopy, vol. 33, pp. 367-373, 2001.
[10] J. R. Jass, "Classification of colorectal cancer based on correlation of clinical, morphological and molecular features", Histopathology, Volume 50, Wiley, 2006, pp. 113–130.
[11] I. Rácz, M. Jánoki, and H. Saleh, "Colon Cancer Detection by 'Rendezvous Colonoscopy': Successful Removal of Stuck Colon Capsule by Conventional Colonoscopy", Case Rep. Gastroenterol., Volume 4, Karger, 2010, pp. 19–24.
[12] Rozenn Dahyot, Fernando Vilarino, and Gerard Lacey, ,,Improving the Quality of Color Colonoscopy Videos", Hindawi Publishing Corporation, EURASIP Journal on Image and Video Processing.
[13] Vipul Sharan, Naveen Keshari, Tanay Mondal, Biomedical Image Denoising and Compression in Wavelet using MATLAB, International Journal of Innovative Science and Modern Engineering (IJISME)

Знания и умения, необходими за разработването на казуса

(P: предпоставка; D: желателно, но не е необходимо)

- Основни познания по методите за създаване на изображения (P)
- Основни познания по алгоритми за учене и техники за вземане на меки решения (D)
- Основна обработка на изображения (D)

University of Zagreb Faculty of Electrical Engineering and Computing
Unska 3, HR-10000 Zagreb, Croatia
e-mail: innosoc@fer.hr; web: http://sociallab.education/innosoc

- Основни познания по медицинско изображение (D)

Фигури, описващи този случай

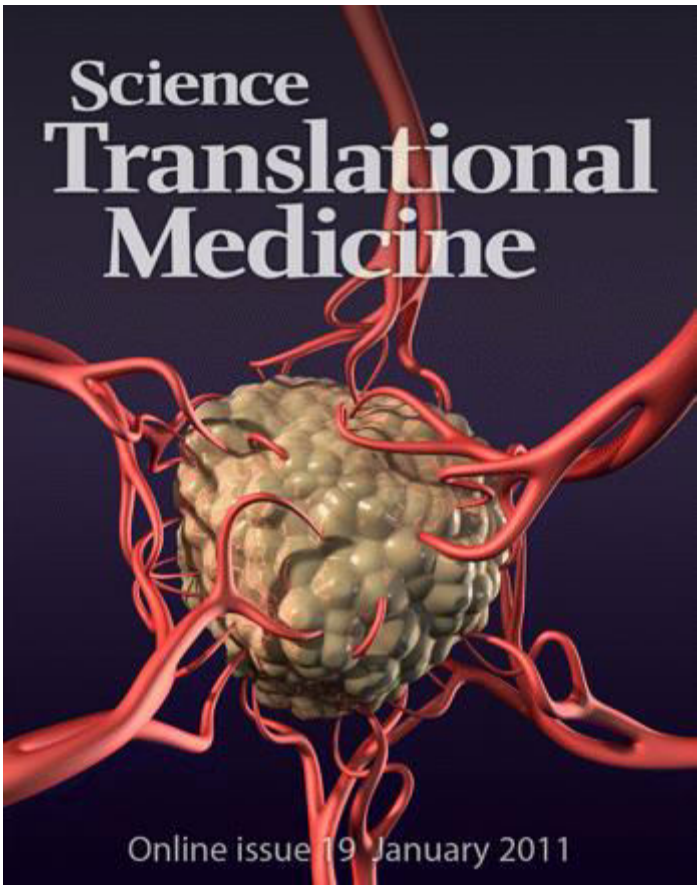

Фигура 1. Кръвоносните съдове около рак на бъбреците
(от: корицата на Science)

University of Zagreb Faculty of Electrical Engineering and Computing
Unska 3, HR-10000 Zagreb, Croatia
e-mail: innosoc@fer.hr; web: http://sociallab.education/innosoc

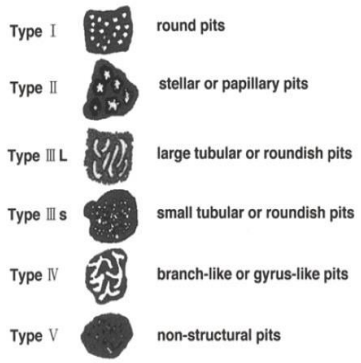

Фигура 2. Колоректални шаблони на полипи

(от: Nikolas Eleftheriadis, Haruhiro Inoue, Haruo Ikeda, Manabu Onimaru, Akira Yoshida, Roberta Maselli, Grace Santi, Shin-ei Kudo, "Definition and Staging of Early Esophageal, Gastric and Colorectal Cancer", Journal of Cancer, Vol. 2, pp. 161-178 (2014))

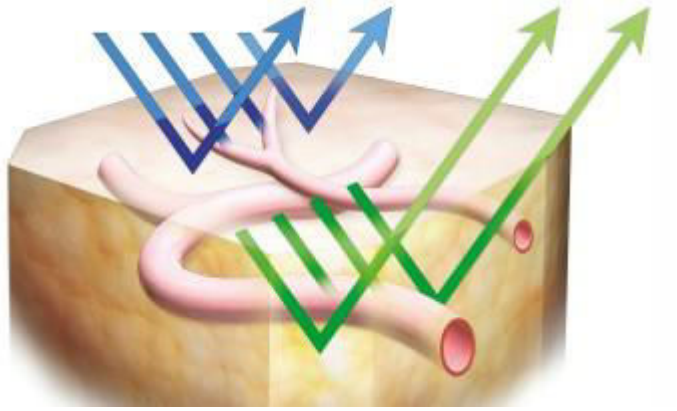

Фигура 3. Поглъщане на светлина
(от: Olympus, http://www.olympus-europa.com/medical/en/medical_systems/applications/urology/bladder/narrow_band_imaging__nbi_/narrow_band_imaging__nbi_.html)

University of Zagreb Faculty of Electrical Engineering and Computing
Unska 3, HR-10000 Zagreb, Croatia
e-mail: innosoc@fer.hr; web: http://sociallab.education/innosoc

University of Zagreb
Faculty of Electrical Engineering and Computing

Unska 3, HR-10000 Zagreb, Croatia
innosoc@fer.hr

sociallab.education/innosoc
facebook.com/innosoc
twitter.com/innosoc

University of Zagreb

Universitat Politecnica de Valencia

Hochschule fur Telekommunikation Leipzig

Szechenyi Istvan University

University of Telecommunications and Post

University of Zilina

Institut Mines Telecom – Telecom Bretagne

Technical University of Kosice

University of Oradea

University of Debrecen

Technical University – Sofia

This document has been prepared for the European Commission however it reflects the views only of the authors, and the Commission cannot be held responsible for any use which may be made of the information contained therein.

InnoSoc
Innovative ICT Solutions for the Societal Challenges

Co-funded by the Erasmus+ Programme of the European Union